

# Tachycardie atriale focale septale droite

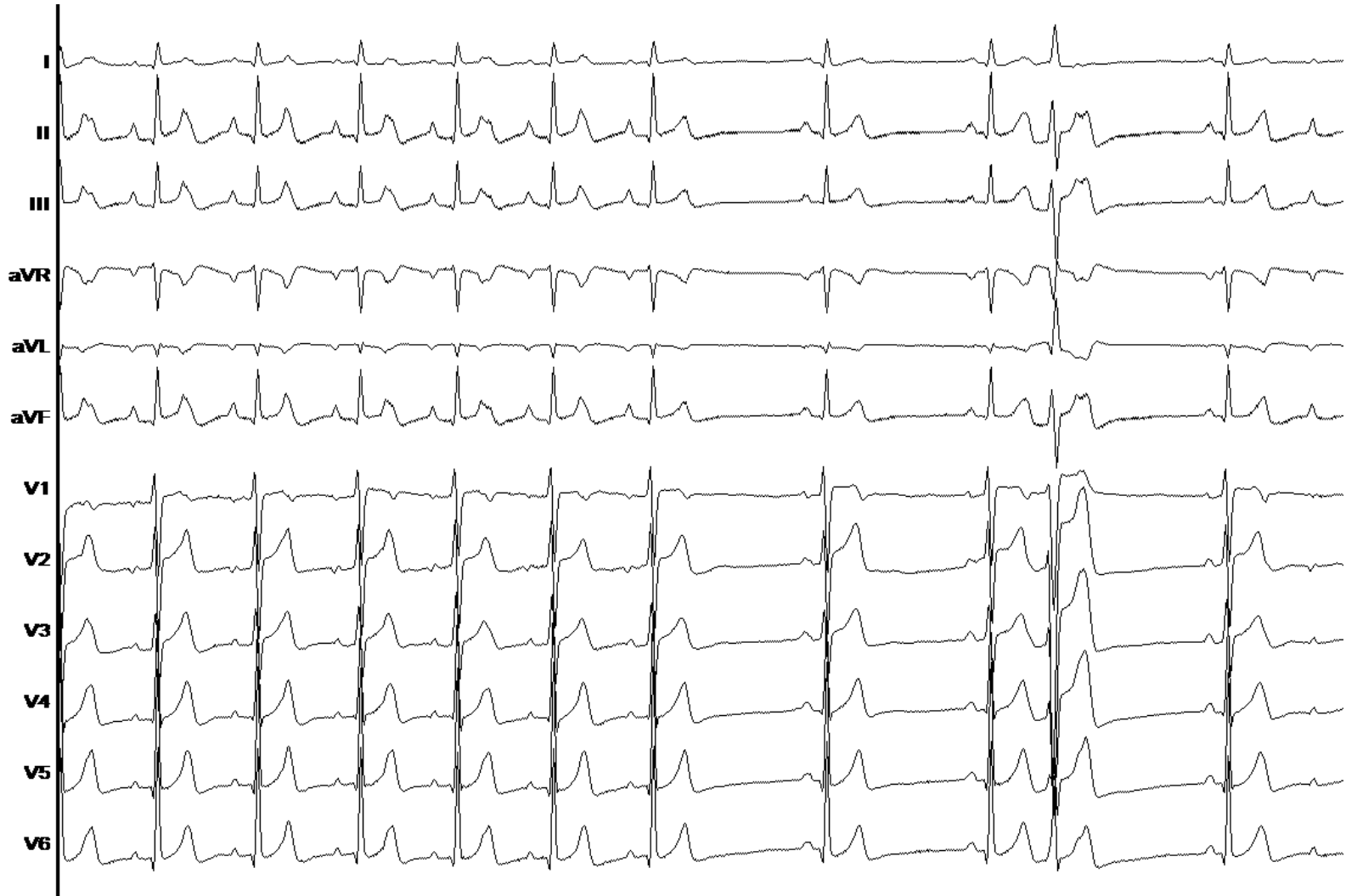Dr Durand-Dubief

Infirmierie Protestante – Janvier 2020

# Cas clinique

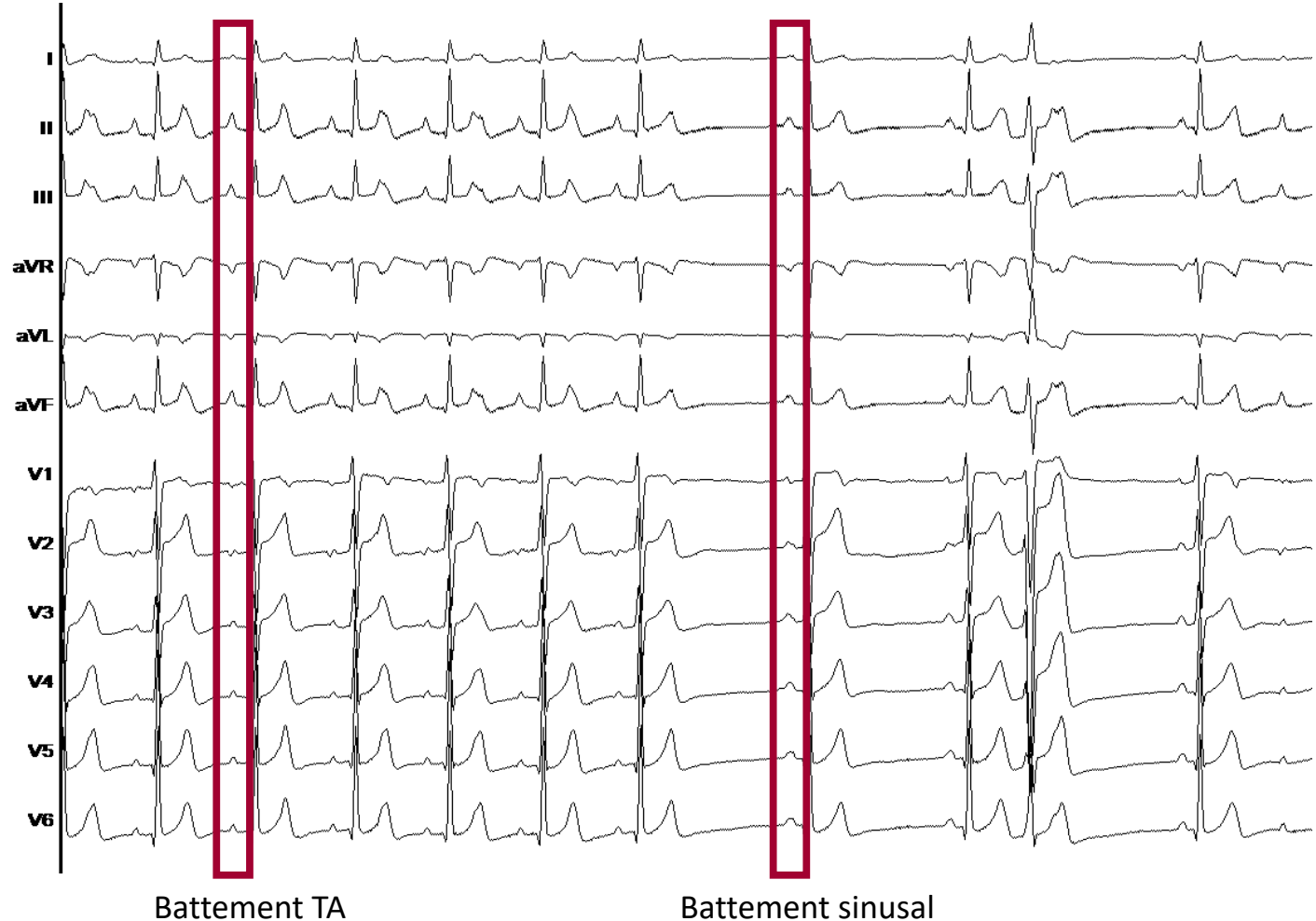- Jeune fille de 14 ans
- Holter : Tachycardie atriale quasi permanente
- Absence de cardiopathie sous-jacente
- Football en compétition 10h/semaine

# ECG initial

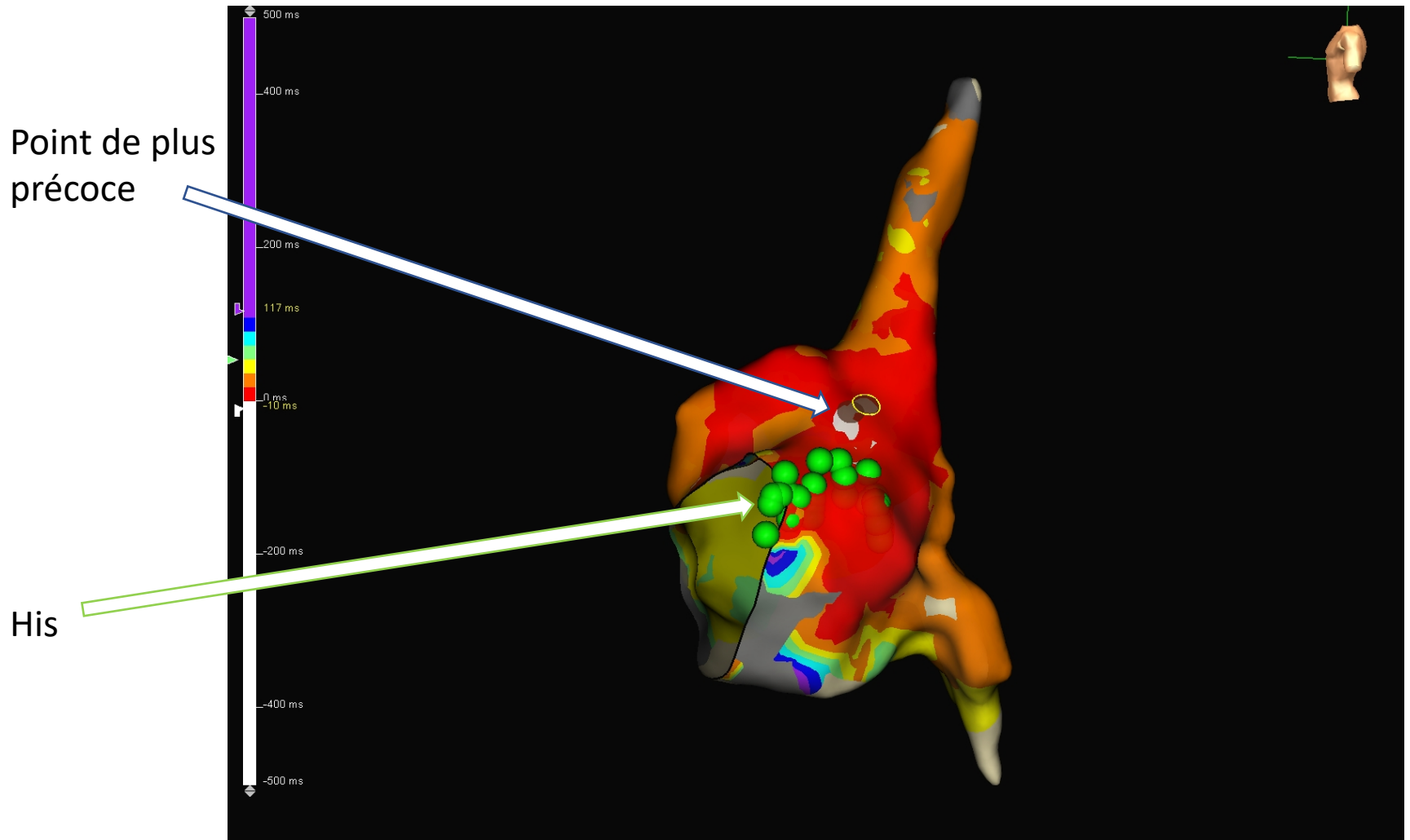


# ECG initial

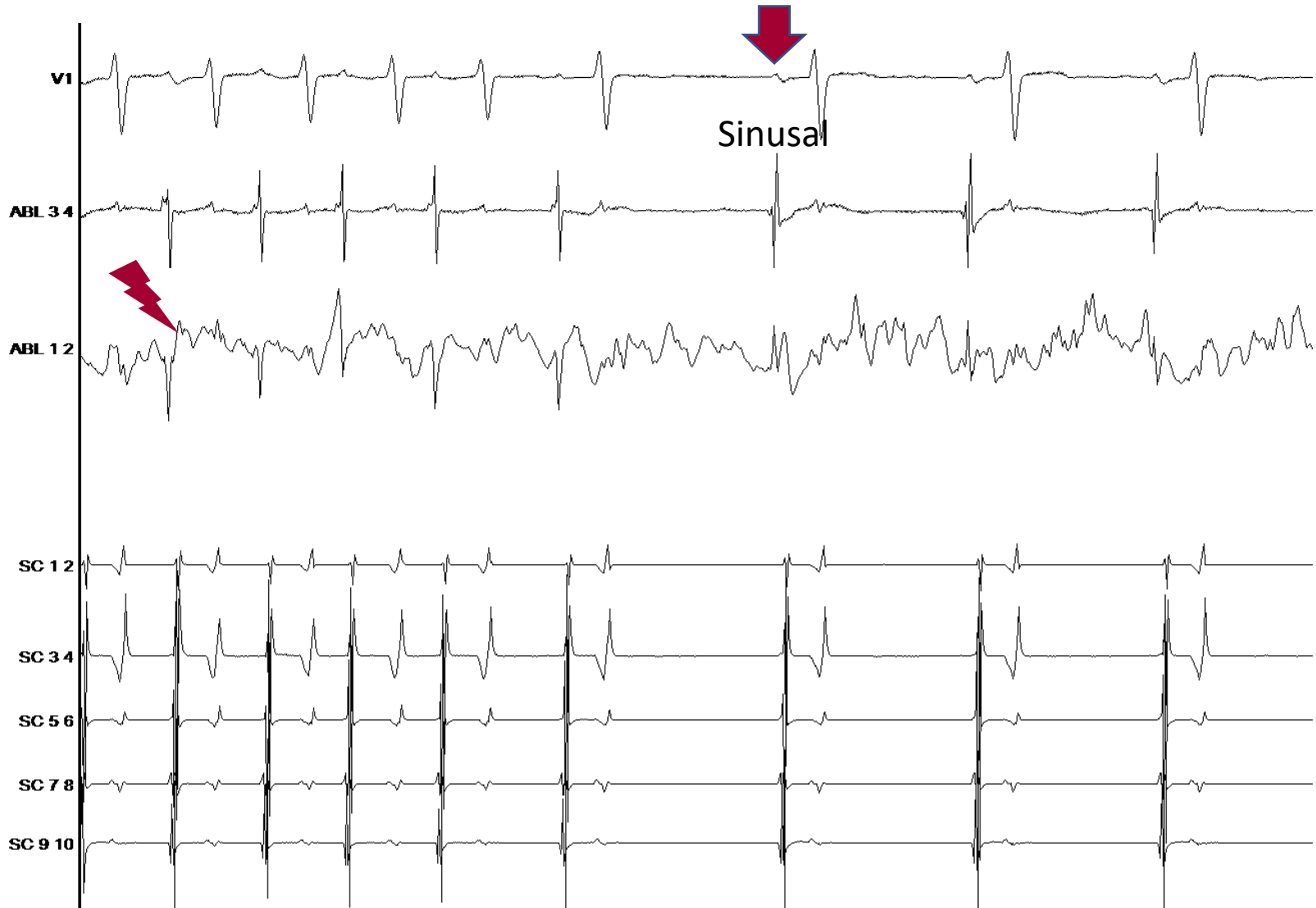
- TAF oreillette droite :
- Onde P' + DI et - V1
- Supérieure :
- Onde P' + DII DIII avF



# Carte d'activation



# Ablation



# Résumé

- 1 tir de 21 secondes
- Matériel:
  - HD Grid (Abbott)
  - 2 SLO (Abbott)
  - Tacticath DF (Abbott)
  - Inquiry decapolaire (Abbott)